

MINISTERE DE L'ENSEIGNEMENT SUPERIEUR ET DE LA RECHERCHE SCIENTIFIQUE

UNIVERSITÉ FERHAT ABBAS SÉTIF

FACULTÉ DE MÉDECINE


DEPARTEMENT DE MEDECINE

MODULE DE NEUROLOGIE



DYSRAPHIES RACHIDIENNES

Pr. BOUBLATA Lotfi
PDT CPRS-EST
NEURO - Chirurgie



Dr MECHICHE Zohir
– Neurochirurgien –
CHU SETIF



DYSRAPHIES RACHIDIENNES

(Spina_Bifida)

Dr MECHICHE Zohir

Service de neurochirurgie

Pr_Hallaci.A_ CHU SETIF

PLAN

I. Introduction

II. Anatomopathologie

III. Physiopathologie

IV. Epidémiologie

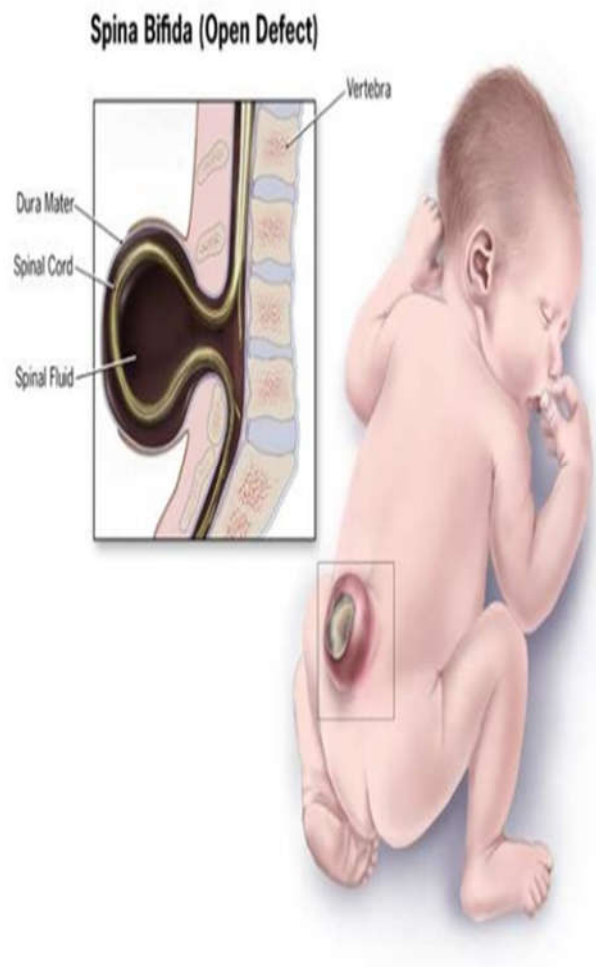
V. Clinique

VI. Examens complémentaires

VII. Traitement

VIII. Pronostic

IX. Conclusion



I- Introduction :

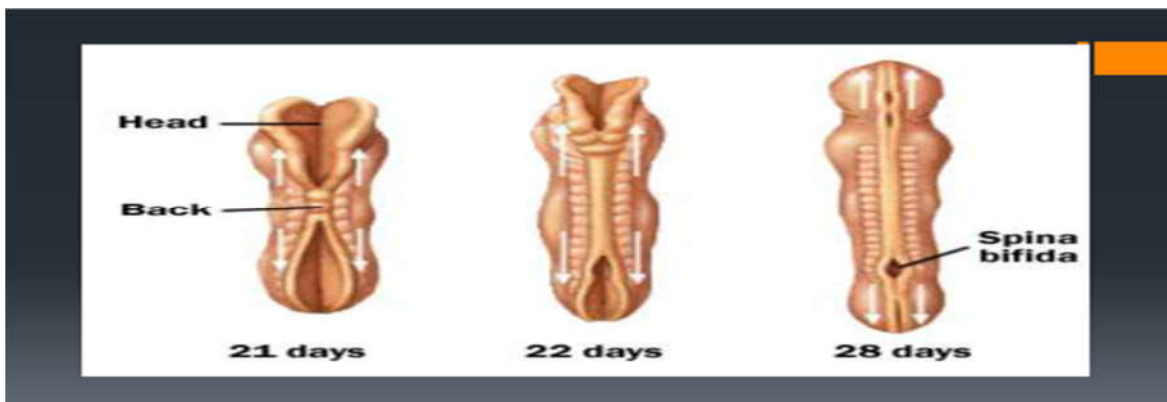- Malformations complexes caractérisées par l'absence de l'arc postérieur sur une ou plusieurs vertèbres.
- Elles intéressent à un degré divers les enveloppes méningées, la moelle épinière et les racines.
- Dominés par les méningocèles et les myéломéningocèles.

- Intérêt de la question :

- Gravité : Neurologique et Infectieuse.
- Malformations associées.
- Problèmes de prise en charge.
- Nécessité d'un diagnostic précoce, au mieux dès la naissance.
-

II. ANATOMOPATHOLOGIE (PATHOGÉNIE) :

Défaut de fermeture du neuropore postérieur (28° j) + /- Réouverture du tube neural sous l'effet d'une hydrocéphalie.



- SPINA_BIFIDA APERTA (S.B OUVERT) :

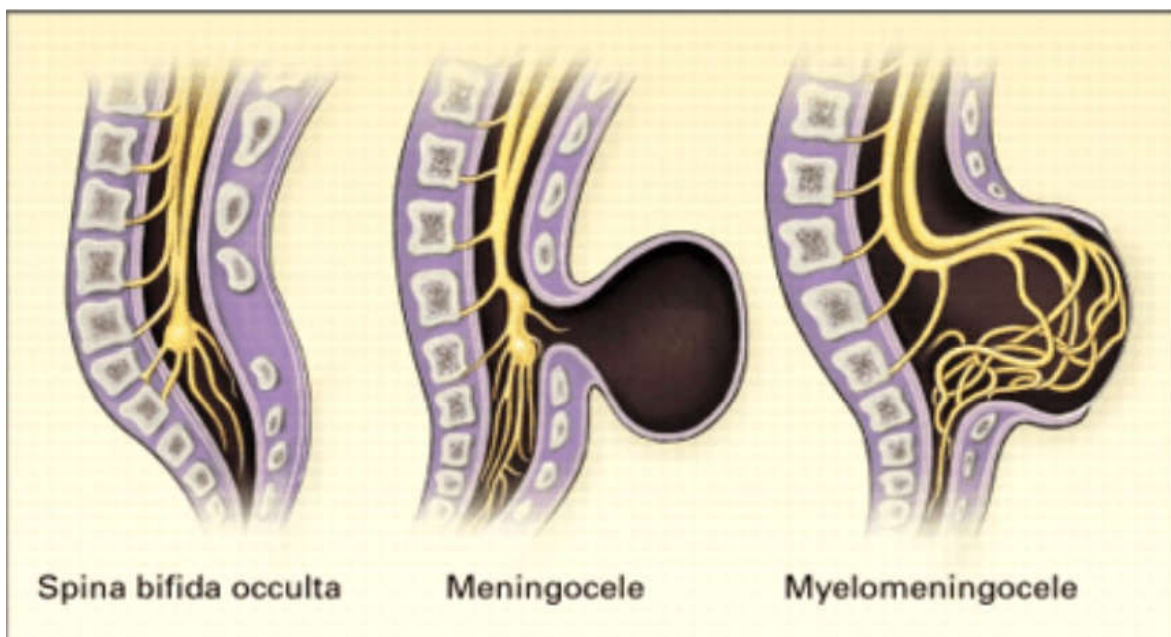
- Méningocèle : Hernie méningée seule à travers un défaut rachidien postérieur (10-20 % des cas) , Contenu du sac: LCR .
- Myéломéningocèle : Hernie des méninges et de tissu nerveux malformé à travers le défaut rachidien postérieur (80-90 % des cas) Topographie

lombaire et lombosacrée (80% des cas), Contenu du sac: LCR + éléments nerveux.

1. SPINA_BIFIDA OCCULTA (S.B FERME) :

(spina bifida occulta = fente cachée dans la colonne vertébrale)

- Moelle épinière attachée (ou fixée): L'extrémité inférieure de la moelle est attachée à la colonne. La moelle épinière est étirée et endommagée.
- Lipome : Lipomyélo-méningocèle et lipoméningocèle: La moelle épinière fixée est attachée à une masse lipomateuse dans le dos
- Diastématomyélie : La moelle épinière est séparée en deux, habituellement par un morceau d'os ou cartilage
- Sinus dermique : Une connexion entre le canal médullaire et la peau du dos qui crée un passage vers l'extérieur



III. PHYSIOPATHOLOGIE :

➤ LES CAUSES : encore mal connues

- Facteurs génétiques ? : Pays scandinaves 0.8 / 1000 naissances Inde : 11.3 / 1000
- Facteurs carentiels ? : Acide folique : Anti-anémique, Maturation du SNC
Zinc
- Facteurs métaboliques ? : DID Facteur thermique ? : F°, Sauna au cours de la grossesse

➤ Conséquences :

- PARALYSIE MOTRICE = Paraparésie – Paraplégie.
- PARALYSIE SPHINCTERIENNE = Anale, Vésicale, Génitale.
- DYSMORPHIE DU RACHIS
- INFECTIONS A REPETITION : Urinaires, Méningites, Respiratoire...etc
- RETARD PSYCHO_MOTEUR: Si retard de PEC de l'hydrocéphalie.

IV. EPIDEMIOLOGIE:

- Dysraphismes Spinaux: 2-4/1000 Naissances.
- Pays Scandinaves 0.8 / 1000 Naissances
- Inde : 11.3 / 1000
- 1 méningocèle Pour 5-7 Myéломéningocèles.

V. Clinique:

Objectifs de l'examen clinique :

- 1.Reconnaître la malformation.
- 2.Apprécier ses conséquences neurologiques.
- 3.Rechercher les malformations associées.
- 4.Dresser un pronostic fonctionnel.

1.Reconnâître la malformation:

Souvent le diagnostic est évident: Tuméfaction de volume variable, implantée sur la ligne médiane, habituellement lombo-sacrée.

Revêtement cutané:

Complet (Méningocèle).– Epithélialisé-

Incomplet (Myéломéningocèle): tissu charnu

2.Apprécier ses conséquences neurologiques: Membres inférieurs: Gesticulation spontanée, réactivité à la douleur, amyotrophie, spasticité...

Sphincters: fuite urinaire, béance anale, hypotonie, prolapsus...

Crâne: signes de l'hydrocéphalie et/ou d'une malformation de la charnière cervico-occipitale.

Hanches: rechercher une luxation congénitale.

3.Rechercher des malformations associées:

-Dans 10% des enfants atteints.

-Moyenne de 2 malformations associées par enfants.

Nécessité d'un examen somatique complet: Orthopédique, digestif, cardiaque, périnéale, facial...

4. Dresser un pronostic fonctionnel:

Il est difficile d'estimer ce que sera le devenir fonctionnel de l'enfant.

Topographie dorso-lombaire , sacrée : (muscles fessiers, quadriceps , sphincters)

Méningocèle , myéloméningocèle.

Appareillage, chaussures orthopédiques, aide à la marche voire fauteuil roulant.

VI. EXAMENS COMPLEMENTAIRES:

1. Radiographies simples: Rachis, Crâne, Charnière cervico-occipitale.
2. IRM médullaire et cérébrale.
3. TDM avec reconstructions 2D, 3D
4. Bilan à la recherche d'autres malformations: TDM, Echographie, Imagerie foetale.

Dosage de l'Alpha-foeto-proteïne de l'acétylcholinestérase.(16°S.A par amniocentèse)

5. Bilan urodynamique.
6. Avis spécialisés (autres malformations : cardiaque, rénale , orthopediques..etc).

VII. TRAITEMENT:

1.Buts:

- Éviter la rupture et la surinfection (Méningite.Urinaire).
- Rétablir les voies de circulation du LCR (pour traiter / prévenir le développement d'une hydrocéphalie par blocage du LCR).

- Fermeture anatomique dudu défaut méningé, rachidien, musculaire et cutané.
- Rechercher une autonomie du patient +++ Appareillage.

2.MOYENS:

- Médicaux (trt des infections cerebro-meningées , urinaires, respiratoires...etc)
- Chirurgicaux: Réintégrer les éléments nerveux dans le canal rachidien.
- Fermeture étanche (plastie)
- Dérivation des hydrocéphalie.
- Orthopédiques.
- Kinésithérapie.
- Préventifs: Acide folique, ITG –interruption thérapeutique de la grossesse.

3.Indications:

- Urgence: malformations rompues.
- Rapidement:Menace de rupture.
- Différé :Malformation épithélialisée.
- Décision :Equipe multidisciplinaire +++ Prise enen charge au long court

VIII. PRONOSTIC:

- Prise en charge lourde et multidisciplinaire (pédiatre, neurochirurgien, orthopédiste, urologue, kinésithérapeute, psychologue...)
- Impliquer la famille.
- Méningocèles de meilleure pronostic / Myéloméningocèles.
- Affections handicapantes (fonctionnelles motrices ++++).

- Moteur:30% d'autonomie avec ou sans appareillage.
- Incontinence sphinctérienne: Sondage. Dérivation urinaire, kinesithérapie sphincterienne.
- 70% auront une scolarité normale.-70% auront une scolarité normale.
- Souvent préservation des fonctions supérieures.
- Mortalité:Complications: Méningite, hydrocéphalie, infection urinaire, insuffisance rénale...

IX. Conclusion :

- Affections neurochirurgicales pédiatriques. Handicap fonctionnel (moteur ++). Mécanismes mal élucidés.
- Prévention: Régime riche en acide folique. (ITG ?) Prise en charge multidisciplinaire et souvent lourde.
- Besoin d'écoles et de centres spécialisés. Pronostic fonction du degré de l'atteinte neurologique et de la précocité de la PEC.

BIBLIOGRAPHIE :

- Spina bifida - Campus de Neurochirurgie : <http://campus.neurochirurgie.fr/spip.php?article404>
- Cours (Echographie du rachis foetal)
<http://campus.cerimes.fr/media/disquemiroir/2015-06-09/UNF3Smiroir/campus-numeriques/gynecologie-et-obstetrique/diuecho/poly/5000faq.html>
- Les Dysraphies Spinales. Pr Akhaddar [Mode de ... - Jamiati : <https://www.jamiati.ma/fr/file/213/download?token=U2a9zqVe>
- Les malformaions du rachis de l'enfant :
http://www.sfrnet.org/rc/org/sfrnet/htm/Article/2015/20150108-131853-941/src/htm_fullText/fr/2_-MERZOUG_V_.pdf
- Dysraphie rachidienne - health-portal.net : https://www.health-portal.net/maladie/alphabtique/index_fra.html?disease=9645
- Malformations vertébro-médullaires (Dysraphismes, Spina ... <https://www.c-mavem.fr/spip.php?article9>
- Spina bifida - Pédiatrie - Édition professionnelle du Manuel MS... :
<https://www.msmanuals.com/fr/professional/p%C3%A9diatrie/anomalies-neurologiques-cong%C3%A9nitaes/spina-bifida>
- LES DYSRAPHIES CRANIO-RACHIDIENNES ETUDE ... : <https://www.asjp.cerist.dz/en/article/69205>